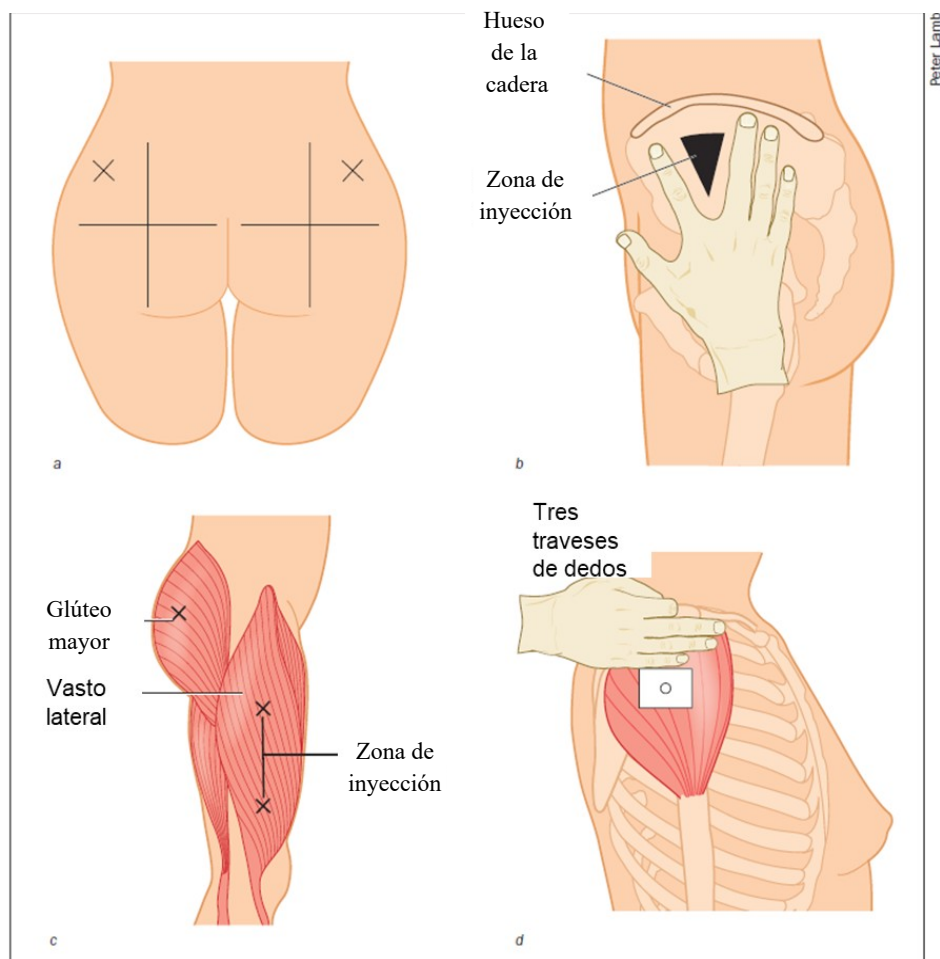


PROCEDIMIENTO DE ADMINISTRACIÓN DE MEDICACIÓN POR VÍA INTRAMUSCULAR

Áreas de elección para la administración de medicación por vía intramuscular

La selección de la zona de punción se había seleccionado cuidadosamente teniendo en cuenta, entre otros, desarrollo muscular del paciente, el estado físico general y los efectos del fármaco.



Lugares de inyección intramuscular: dorsoglútea (a), ventroglútea (b), vasto lateral (c) y deltoides (d).

Fuente: adaptado de Mraz MAI, Thomas C, Rajcan L. Intramuscular injection CLIMAT pathway: a clinical Practice guideline. Br. J. Nurs. 2018 Jul.

ÁREA	Posición del enfermo	Volumen admitido	Precaución	Observaciones
DORSOGLÚTEA	Decúbito lateral Decúbito prono Bipedestación(*)	≤ 5 ml	Nervio ciático	Evitar en < 3 años.
DELTOIDEA	Practicamente todas	≤ 2 ml	Nervio radial	
VENTROGLÚTEA	Decúbito lateral Decúbito supino Bipedestación	≤ 5 ml		De elección en niños > 3 años y adultos
CARA EXTERNA DEL MUSLO	Decúbito supino Sedestación	≤ 5 ml (Adultos) ≤ 1 ml (niños)		De elección en niños < 3 años

(*)**No inclinar el cuerpo hacia delante** ya que una aguja insertada en un área aparentemente seguro, puede atravesar el músculo piramidal de la pelvis y las ramas del nervio femorocutáneo posterior o la división perónea del nervio ciático.

- **Zona dorsoglútea.** Músculo glúteo mayor. Se divide la nalga en 4 cuadrantes y se inyecta en el ángulo del cuadrante superior externo de la nalga de 5 a 7cm por debajo de la cresta ilíaca; así es cómo se evita lesionar el nervio ciático.
- **Zona ventroglútea.** Músculo glúteo medio y menor. Es una de las más seguras, ya que no tiene cerca ningún punto conflictivo. Recomendada en obesos para evitar administrar la medicación en tejido subcutáneo. Capaz de absorber grandes volúmenes de medicamentos. Ideal para antibióticos, antieméticos, inyecciones profundas oleosas, narcóticos, sedantes. Para identificar el sitio de aplicación, colocaremos nuestra mano en la base del trocánter mayor del fémur del lado elegido. A continuación abriremos los dedos de la mano y saltaremos en el espacio que quede entre los nudillos del dedo anular y su dedo medio.
- **Zona deltoidea.** Músculo deltoide. Fácilmente accesible. Debido a la pequeña área disponible de este sitio, el número y volumen de las inyecciones que se pueden administrar es limitado. El sitio de aplicación está situado en la cara externa del deltoides, a tres traveses de la articulación acromion-clavicular.

- Cara externa del muslo. Músculo recto anterior y vasto externo. Para identificar el lugar de aplicación, se divide el área que hay entre el trocánter mayor y el cóndilo externo del fémur en tercios; el sitio de inyección es el tercio medio, en la cara anterior y lateral. En adultos, la zona óptima de inyección está localizada en esta banda, 5 cm por arriba y 5 cm por debajo de su punto medio.